# مطالعه مورفولوژیك پیوند تخمدان (اتوگرافت) در زیرکپسول کلیه و تحریك پذیری نسبت به هورمونهای گونادوتروپین در موش صحرائی

نویسندگان: دکتر ناصر سلسبیلی[1]، دکتر مجید درودی[2]، دکتر محمدحسین اسدی[3]، دکتر زهرا نراقی[4]

**چکیده مقاله:**

پیوند تخمدان چپ بصورت اتوگرافت در زیرفاسیای کلیه چپ در ۳۲ موش صحرائی ماده و بررسی تاثیرات پس‌نورد هورمونهای گونادوتروپین (hMG,hCG) در بخش آناتومی دانشگاه علوم پزشکی تهران مورد تحقیق قرار گرفت.

بدین منظور ۴ گروه موش صحرائی بر اساس روزهای ۲۱،۱۴،۷،۵ روز پس از پیوند تخمدان چپ به زیر پوسته کلیه همان طرف انتخاب گردیدند، هر گروه شامل ۸ سر موش صحرائی ماده از نوع Sprague- Dawley بودند.

۴ سر از رتهای هر گروه پس از پیوند تخمدان در روزهای فوق الذکر کشته شدند. سپس از ناحیه پیوندی در روی کلیه چپ نمونه‌برداری شد. نمونه ها پس از فیکس شدن، آبگیری، بلوک گیری و پارافینه شدند. آنگاه بصورت سریال با ضخامت ۵µm مقطع گیری شده و بفاصله ۱ به ۱۰ در روی لام قرار گرفتند.

۴ سر موش صحرائی دیگر از گروه تحت تزریق 1mg-hMG برابر ۱۵ واحد و بعد از ۴۸ ساعت تزریق 1 mg-hCG برابر ۱۰ واحد قرار گرفتند.

بعد از کشتار، نمونه‌برداری و سایر مراحل تهیه لام مطابق گروه قبلی صورت پذیرفت. جهت بررسی کیفی تخمدانها، مورد رنگ‌آمیزی اختصاصی H+E ، Tol Blue ، تری ـ کرم ماسون و P.A.S و سپس جهت بررسی تغییرات کمی مورد آنالیز واریانس و T-Test قرار گرفت.

نتایج حاصل از این تحقیق پیوند تخمدان را امکان پذیر می‌نماید. در بافت تخمدانی پیوند شده رشد فولیکولها در زیر پوسته کلیه قابل تحریک توسط هورمونهای گونادوتروپین می‌باشد. با قطع تخمدان چپ و پیوند آن هورمون در گردش خون بطور طبیعی در تحریک تخمدان راست دخالت کرده و تعداد فولیکول و تخمک آن را بطور طبیعی بیشتر نموده است (P<0/0001).

مراحل پیوند تخمدان و فعالیت مجدد آن وابستگی تام با هورمونهای فولیکولی و عروق خونی دارد. هورمونهای فولیکولی و عروق خونی در جهت رشد و تمایز سلولی و بلوغ فولیکولها تا حد فولیکول گراف در انتهای روز ۲۱ نقش دارند. این تحقیق مشخص نمود قطع اعصاب تخمدانی از تخمک گذاری و رشد فولیکولها بی تاثیر است. بافت تخمدانی پیوند شده ۲۱ روز بعد از عمل پیوند به حد بافت طبیعی تخمدان رسیده و فرآیندهای بلوغ و سپری کردن فازهای مختلف فولیکولهای تخمدانی را در زیر پوسته کلیه بطور طبیعی انجام می‌دهد. عملکرد هورمونهای گونادوتروپین بر روی فولیکولهای تخمدانی هیچ آثار پاتولوژیک ایجاد نکرده و فقط ضخامت زونا پلوسیدا را ضخیم‌تر می نماید (P<0/03).

کلید واژه: پیوند تخمدان، موش صحرائی، هورمون های گونادوتروپین

**مقدمه:**

بدنبال کشف تأثیر بیوفیدبکی تخمدان بر روی هیپوتالاموس و هیپوفیز (۱)، همواره تحقیقات بر روی هورمون تراپی در مواردی که تخمدان ها دچار اختلالات هورمونی بوده اند (۲) و موارد عدم تخمک گذاری و نقص ترشح هورمونهای تخمدانی مسئله جایگزینی تخمدانها (۳) و پیوند بافت تخمدانی سالم پیشنهاد گردیده است. ناباروری از لحاظ تخمک گیری

۱- استادیار دانشگاه علوم پزشکی تهران ـ بخش آناتومی و جنین شناسی
۲- استادیار دانشگاه علوم پزشکی شاهد ـ بخش آناتومی و جنین شناسی
۳- استادیار دانشگاه علوم پزشکی بقیة ا...
۴- استادیار دانشگاه علوم پزشکی تهران ـ بخش پاتولوژی بیمارستان امام خمینی (ره)

یا در زمان یائسگی همراه با کاهش استروئیدها، سبب پوکی استخوانها می گردد. (۴) سایر نارسائیهای متابولیکی نیز همراه این کاهش بوده که پیوند آن از این نقص جلوگیری می نماید.

در تخمدان فولیکولها واحدهای کارآیی هستند، با دو نقش فیزیولوژیک، که در بلوغ و رشد تخمکها با ایجاد یک محیط کشت سلولی نقش دارند (۵)، از طرف دیگر ترشح هورمونهای استروئیدی را بعهده دارند. در مدت ۳ هفته سلولهای فولیکول تخمدانی قابلیت رشد، از حد سلولهای اولیه غیرمتمایز شده تا حد سلولهای بالغ و ظرفیت یافته فولیکول گراف را پیدا می کنند (۶).

در این تحقیق کشت و پیوند تخمدان بصورت Invivo و قابلیتهای سلولی آن در ناحیه زیر کپسول کلیه بررسی شده است. همچنین تغذیه سلولهای فولیکول آن بصورت انتشار و نیز عروق دار شدن تخمدان و نقش آن در تخمک گذاری و بلوغ سلولهای فولیکول اولیه در حالت پیوند به بررسی گذاشته شده است. تحریک هورمونی سلولهای فولیکول تخمدانی با گونادوتروپینها، قسمت دیگری از این بررسی را تشکیل می‌داد. تا میزان پاسخ تخمدان و سلولهای تشکیل دهنده فولیکولهای آن در زمان تحریک بررسی شده و توانایی تخمک گذاری فولیکولها در حالت پیوند در محل دیگری مطالعه شود.

## مواد و روش کار:

۳۲ سر موش صحرایی آزمایشگاهی از نژاد Sprague- Dawley طبق جدول شماره ۱ در این پژوهش استفاده گردید، وزن حیوانات حدوداً ۲۵۰ گرم و سن آنها ۴ ماه بود.

موش های صحرایی مورد آزمایش در دسته های چهارتایی و در قفس های مخصوص نگهداشته شدند. شرایط فیزیکی حیوانخانه بطور مطلوب با درجه حرارت ۲۲ تا ۲۰ درجه سانتیگراد و رطوبت نسبی ۵۵ تا ۴۵ درصد و نور اتاق بطور متناوب ۱۲ ساعت روشن و ۱۲ ساعت خاموش از ساعت ۷ صبح بود. پس از تطابق حیوانات با محیط آزمایشگاه از موشها اسمیرواژن برای تعیین سیکل استروس انجام گرفت که از رنگ آمیزی پاپانیکولا استفاده شد. بعد از تعیین روز سیکل در زیر بیهوشی عمومی موشها مورد عمل جراحی قطع تخمدان چپ و انتقال آن به زیر کپسول کلیه چپ قرار گرفتند. بعد از جراحی در ۴ گروه هشت تایی دسته بندی شدند. بر اساس فواصل زمانی ۵، ۷، ۱۴ و ۲۱روز، از هر گروه هشت تایی ۴ موش صحرایی را کشته و تشریح نمودیم و نمونه ای پیوند شده بهمراه تخمدان سمت راست آنها در فیکساتور قرار داده شد. فیکساتور انتخابی بوئن بود تا بهترین ساختار سیتوپلاسمیک را برای رنگ آمیزی و تغییرات سلولی داشته باشیم.

تصویر۱: تخمدان چپ ۵ روز از پیوند آن در زیر کپسول کلیه گذشته در حالیکه هورمون دریافت نکرده است. انواع فولیکول در مراحل مختلف دژنرسانس در وسط تصویر و سلولهای آماسی بصورت پراکنده مشخص می باشند.

DF: فولیکول در حال دژنرسانس، IC: سلولهای آماسی Stain: H & E 10

در مورد ۴ موش صحرایی باقیمانده از هر گروه بعد از تزریق hMG به میزان یک میلی گرم برابر ۱۵ واحد مدت ۴۸ ساعت صبر نمودیم. سپس یک میلی گرم هورمون hCG برابر ۱۰ واحد بین المللی به هر یک از موشها تزریق و پس از ۸ ساعت موشها را کشته و تشریح نمودیم. آنگاه نمونه های پیوند شده تخمدان در زیر کپسول کلیه چپ بهمراه کلیه چپ و تخمدان سمت راست آنها خارج و توسط فیکساتور بوئن فیکس گردید. پس از مراحل آبگیری بافت از طریق الکلها و تهیه بلوک پارافینه مقاطع سریال به ضخامت ۵ µm و به فاصله ۱ به ۱۰ برداشت شده و روی لام انکوبه شد. لامهای تهیه شده مورد رنگ آمیزی اختصاصی به چهار نوع رنگ آمیزی هماتوکسیلین ائوزین، تولوئیدین بلو، تری کروم ماسون و پاس قرار گرفت. در بررسی کمی قسمتهای مختلف فولیکولهای تخمدانی به ترتیب قطر انواع فولیکول، قطر تخمک، ضخامت زونا پلوسیدا، میانگین ضخامت طبقه گرانولوزا و میانگین طبقه تک داخلی در

| ردیف | زمان کشتن حیوان بعد از عمل | تعداد رتهای هر گروه (فقط پیوند هورمون شده) | تعداد موش های صحرائی هر گروه پیوند شده همراه با تزریق هورمون | زمان کشتن حیوان بعد از تزریق هورمون |
|---|---|---|---|---|
| ۱ | روز پنجم | ۴ | ۴ | ۵۶ ساعت |
| ۲ | روز هفتم | ۴ | ۴ | ۵۶ ساعت |
| ۳ | روز چهاردهم | ۴ | ۴ | ۵۶ ساعت |
| ۴ | روز بیست و یکم | ۴ | ۴ | ۵۶ ساعت |
| | جمع | ۱۶ | ۱۶ | |

جدول شماره ۱ : نحوه تقسیم نمونه‌ها در روزهای مختلف بعد از عمل و تزریق هورمون

تخمدان های پیوند شده و تخمدانهای پیوند شده و تحریک شده با استفاده از گراتیکول چشمی میکرومتری شد. همچنین فولیکولها جهت بررسی دقیق تر به چهار نوع تعریف شده تقسیم و اندازه گیری شدند. نتایج حاصل از اندازه گیریهای فوق به روش آماری T.Student test محاسبه گردید. به منظور آنالیز پارامترهای مختلف در فولیکولها از آنالیز واریانس چند جانبه بین گروههای شاهد و کنترل مقایسه صورت پذیرفت. سپس از ارزش احتمال (Probability Value) آنها جهت نتیجه گیری استفاده نمودیم.

در هیچیک از ۳۲ مورد موش صحرایی که تحت جراحی و پیوند تخمدان و متعاقب آن تحریک تخمدان قرار گرفتند، مرگ و یا عفونت جراحی دیده نشد.

### نتایج تغییرات کیفی:

در گروهی که ۵ روز بعد از پیوند کشتار شده بودند تخمدان پیوند شده دچار تغییرات نکروزایسکمیک و پیدایش سلولهای آماسی در استرومای نسبتاً سالم تخمدان شده بود. (تصویر شماره ۱) ضمناً مقاطعی از انواع فولیکول در مراحل مختلف رشد که تماماً در حال دژنرسانس بودند دیده می شد. در گروهی که ۵ روز بعد از پیوند هورمون دریافت کرده بودند نمای کلی بافت پیوندی همانند حالت قبل بود ولی در جائی از تمایز و بلوغ سلولهای جنسی و پیدایش فولیکول های اولیه و پیش رس مشهود بود. (تصویر ۲)

در گروه ۷ روز بعد از پیوند. انواع متفاوتی از فولیکولها مشاهده گردید همچنین در مرز بین تخمدان و کلیه عروق خونی تازه تشکیل شده مشاهده شد. همچنین جسم زرد با عروق خونی زیاد و فولیکول کیستیک و ماکروفاژ در داخل آن دیده شد. در گروه ۷ روز بعد از پیوند که هورمون دریافت کرده بودند علاوه بر موارد فوق افزایش مشخصی در انواع فولیکول و جسم زرد دیده می شد. (تصویر ۳)

در گروه ۱۴ روز بعد از پیوند کاهش حجم تخمدان پیوندی همراه با انواع متفاوتی از فولیکولها حتی بصورت کیستیک و جسم زرد با سلولهای حجیم دیده می شد. در نسوج پیوندی همین گروه که هورمون دریافت کرده بودند تعداد فولیکولها بیشتر بود ولی فولیکولهای کیستیک بیشتر دیده می شد. بنظر می رسد بعلت ضخیم بودن پوسته کلیه امکان آزاد شدن تخمک نبوده و لذا مورد تهاجم سلولهای پلی مورفوتوکلئو قرار گرفته و کیستهای فولیکولی با الگوی پاپیلری را به نمایش گذاشته اند.

در گروه ۲۱ روز بعد از پیوند ارتشاح آماسی همراه با استحاله استرومای تخمدان همراه با کانون های فیبروز و هیالینوز دیده می شد. (تصویر ۴) در حالیکه در گروه ۲۱ روز پیوند که هورمون دریافت کرده بودند تخمدان فعال و سالم بوده و جسم زرد محتوی لیپوکرم و افزایش بسیار مشخص انواع فولیکول در درجات مختلف تا فولیکول آنترال دیده می شد. (تصویر ۵)

### نتایج تغییرات کمی (بر اساس یافته های میکروسکوپی):

مقایسه تخمدانهای پیوندی سمت چپ در زیر پوسته کلیه همان سمت با تخمدانهای سمت راست و با حالت تحریک شده تخمدانها توسط هورمونهای گونادوتروپین بر اساس معیارهای مؤثر در مراحل تکامل انواع فولیکول (ثانویه، انتروم دار اولیه ـ انتروم دار ثانویه ـ گراف) بررسی شد.

| فولیکول | قطر فولیکول | قطر تخمک | ضخامت زونا | ضخامت تک داخلی | ضخامت طبقه گرانولوزا |
|---|---|---|---|---|---|
| ثانویه | ۰/۱۸۱۲۵۶ | ۰/۲۳۸۷۳۰ | ۰/۵۹۲۹۸۰ | ۰/۷۶۰۸۱۷ | ۰/۶۴۱۲۹۲ |
| انتروم دار اولیه | ۰/۳۱۳۲۶ | ۰/۱۶۹۵۰۹ | ۰/۵۸۴۶۸۰ | ۰/۸۵۳۸۸۰ | ۰/۱۷۱۰۱۶ |
| انتروم دار ثانویه | ۰/۴۳۶۶۶۱ | ۰/۳۱۱۳۳۷ | ۰/۰۰۹۹۰۳ | ۰/۰۴۵۲۹۸ | ۰/۵۱۱۶۳۷ |
| گراف | ۰/۶۲۸۲۰۷ | ۰/۱۸۲۶۰۱ | ۰/۰۲۵۸۷۸ | ۰/۰۸۳۶۰۴ | ۰/۷۸۰۷۹۵ |

جدول ۲-P.V مقایسه تخمدان راست موشهایی که هورمون دریافت کرده و تخمدان راستو چپ موشهایی که هورمون دریافت نکرده و مورد پیوند تخمدان چپ قرار گرفته بودند.

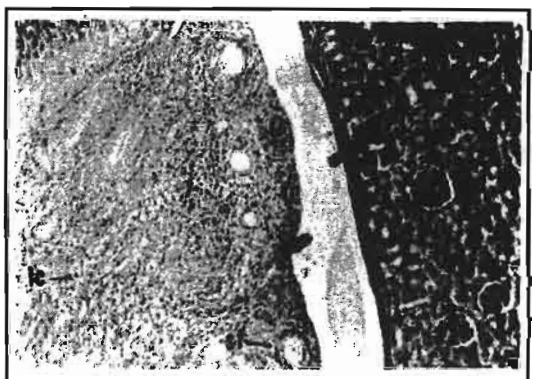

تصویر۲: تخمدان چپ ۵ روز از پیوند آن در زیر کپسول کلیه گذشته و هورمون نیز دریافت نموده است. نمای یک فولیکول ثانویه و همچنین انتشار سلولهای آماسی در بافت تخمدان و نمای بافت کلیه مشخص است.

K: بافت کلیه، SF: فولیکول ثانویه، IC: سلول آماسی Stain: H & E 10

اندازه‌گیری پارامترهای قطر فولیکولها و تخمک‌ها و پارامترهای ضخامت زونا پلوسیدا ـ تک داخلی و طبقه گرانولوزا در مورد هر یک از فولیکولها مورد محاسبه و تعیین موارد اختلاف به ترتیب زیر انجام شد.

در مقایسه تخمدان راست با تخمدان چپ (پیوند شده) که هورمون دریافت کرده و پنج روز بعد تشریح و نمونه گرفته شده بودند، پارامترهای فولیکولی، ضخامت زونا و تک داخلی در تخمدان هورمون گرفته شده ضخیم‌تر شده بود ($P<0/02$) و در باقی موارد اندازه‌گیری اختلاف معنی‌داری مشاهده نگردید.

مقایسه تخمدان راست با چپ (پیوند شده) که از زمان پیوند تخمدان ۲۱ روز گذشته و بعد تشریح و نمونه گرفته شده بود، در تمامی موارد کمی اندازه‌گیری شده در فولیکولها [illegible] تک داخلی و فولیکولها اختلاف معنی‌داری در گروه هورمون گرفته [illegible] زونا اختلاف معنی‌داری [illegible] ($P<0/02$).

با توجه به تغییرات کمی در [illegible] تخمدان راست و چپ [illegible] پنجم تا بیست و یکم [illegible] راست [illegible]



[illegible]

[illegible] تک داخلی و [illegible] فولیکولها [illegible] کمی در پارامترهای مختلفی دیده شد. [illegible] در پارامترهای مختلفی دیده شد. [illegible] بود که در تخمدان پیوند شده بیشتر دیده می‌شد. مقایسه تخمدان چپ (پیوند شده) موشهایی که هورمون دریافت کرده با موشهایی که هورمون دریافت نکرده و هفت روز بعد تشریح شده بودند. پارامترهای فولیکولی، ضخامت زونا و تک داخلی در تخمدان هورمون گرفته ضخیم‌تر شده بود ($P<0/02$) و در باقی موارد اندازه‌گیری اختلاف معنی‌داری مشاهده نگردید.

مقایسه تخمدان راست با چپ (پیوند شده) که از زمان پیوند تخمدان ۲۱ روز گذشته و بعد تشریح و نمونه گرفته شده بود، در تمامی موارد کمی اندازه‌گیری شده در فولیکولها [illegible] تک داخلی و فولیکولها اختلاف معنی‌داری در گروه هورمون گرفته [illegible] زونا اختلاف معنی‌داری [illegible] ($P<0/02$).

با توجه به تغییرات کمی در [illegible] تخمدان راست و چپ [illegible] پنجم تا بیست و یکم [illegible] راست [

پس از مدت ۵ روز یک هیپرتروفی جبرانی ایجاد نموده است که نسبت به تخمدان موشهای تحریک شده با هورمون گونادوتروپین از یک میزان تخمک برخوردار می باشد. بنظر می رسد هورمون در گردش بعد از قطع تخمدان سمت چپ متوجه تخمدان سمت راست می گردد که عامل این هیپرتروفی است. بنابر این همانند یک تحریک تخمک گذاری محسوب می گردد. روز ۷ بعد از پیوند، تخمدان های چپ پیوند شده، دارای فولیکول در مراحل مختلف رشد شده، استرومای تخمدان طبیعی و فاقد انفیلترای آماسی و حتی جسم زرد مشخص می باشند، در بررسی فولیکولها و تخمکها از نظر قطر و اندازه و سایر پارامترها مثل ضخامت تک داخلی و طبقه گرانولوز هیچ اختلاف آماری دیده نشد. این یافته ها تأئیدی است بر اینکه فولیکولها خارج از محدوده مکانی، مراحل تکاملی در سیکل های تخمدانی را می توانند داشته باشند و تکامل بیابند و مراحل تمایز و بلوغ خود را طی کنند، این یافته مؤید نظرات دکتر تلفر (۸,۹) می باشد. این یافته ها، وابستگی بافت تخمدان را به عروق خونی پس از پیوند نشان می دهد. همچنین بلوغ سلولهای تک داخلی وابسته به برقراری این ارتباط می باشد. در موارد تزریق هورمون در موشهای پیوند شده تخمدان راست و چپ به یک نسبت فعال شده و نتوانسته اند

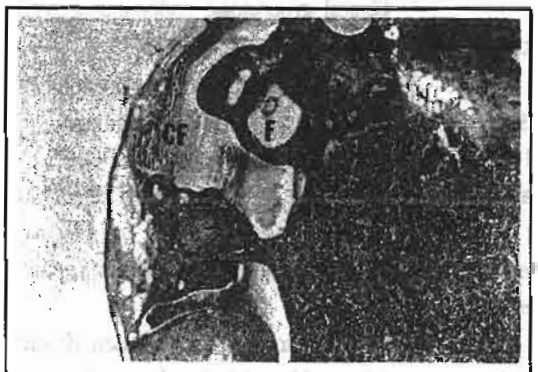


تصویر۴: تخمدان چپ، ۲۱ روز از پیوند آن در زیر کپسول کلیه گذشته، در حالیکه هورمون دریافت نکرده است. عروق خونی همراه با فولیکول گراف و جسم زرد هموراژیک و مزوتلیال تخمدان مشخص است.

M: لایه مزوتلیال تخمدان، B: عروق خونی، CL: جسم زرد

Stain: Masson's Trichrom 2.5

اختلاف قابل توجهی از نظر فاکتورهای اندازه گیری شده ایجاد کنند. بطوری که بعد از گذشت ۲۱ روز از پیوند تقریباً در تمامی موارد اندازه گیری اختلاف وجود ندارد. تخمک گذاری در بافتهای پیوندی انجام نگرفته و معمولاً تخمکها در داخل فولیکولها دژنره شدند ولی سلولهای گرانولوز لوتئینیزه بودند. البته این الگوی تخمدانی در تخمدان موش صحرائی قبلاً توسط دکتر پاپکین (۱۰) گزارش شده بود که می توانیم علت آن را ضخیم بودن کپسول کلیه در روی تخمدانهای پیوند شده بدانیم. با توجه به این بررسی عصب گیری تخمدان نقشی در عملکرد و تنظیم و کنترل عمل تخمدان پیوند شده نداشت بنابر این مراحل بلوغ تخمکها جدای از ۱۱ تقسیم بندی و زمانبندیهای کلاسیک عمل می نمود، این یافته با نظرات دکتر لارا (۱۹۹۱) موافقت دارد.

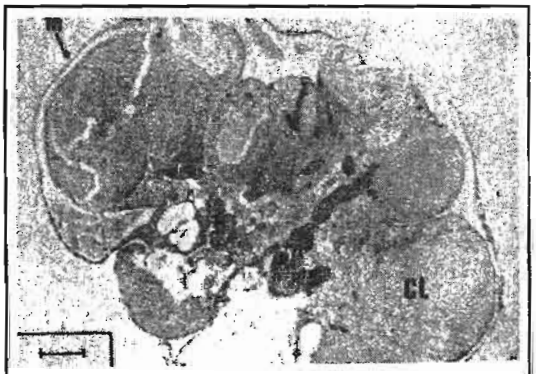


تصویر۵: تخمدان چپ، ۲۱ روز از پیوند آن در زیر کپسول کلیه گذشته، و هورمون نیز دریافت داشته است. انواع متعدد فولیکول و جسم زرد هموراژیک با فولیکول کیستیک متعدد در زمینه استرومای سالم تخمدان مشهود است.

F: فولیکول گراف، CF: فولیکول کیستیک Stain: H & E 2.5

## نتیجه گیری کلی مقاله:

پیوند تخمدان بصورت اتوگرافت امکان پذیر است. بافت پیوند شده در زیر کپسول کلیه قابل تحریک توسط هورمونهای گونادوتروپین می باشد. مراحل پیوند و فعالیت مجدد تخمدان وابستگی به هورمونهای فولیکولی و عروق خونی دارد. عصب گیری تخمدان نقشی در جهت رشد و تمایز سلولی و بلوغ فولیکولها ندارد. هورمونهای تخمدانی هیچ آثار پاتولوژیک روی تخمدان ندارند و فقط ضخامت زوناپلوسیدا در تخمکها افزوده می شود.

Refrences:

1- Pfeiffer C.A. Sexual differences of the hypophyses and their determination by the gonads. Am. J. Anat. 58: 195-225 (1936).

2- Lunenfeild, Insler Diagnosis and treatment of functional infertility. Blackwell scientic, PP: 77-99(1992).

3- Lara H.E. Dees W.L. Hiney J.K. Dissen C.A. Rivier C. Ojeda S.R. Functional recovery of the developing rat ovary after transplantation, contribution of the extrinsic innervation Endocrinology vol, 129, No.4 PP. 1849-1860 (1991).

4- Leon Speroff, Robert H. Glass Nathan G. Clinical gynecologic endocrinology and inferitility PP. 15-16 (1989).

5- Austin C.R, and Short R.V., Reproduction in mammals hormones Cambridge Univercity-Press, Vol 3, Chapter 3-5 (1975).

6- Peppler R.D. & Greenwald G.S., Influence of unilateral ovaryectomy on follicular dvelopment in cycling rats. Am.j. Anat. 127 (1970).

7- Nancy APectro, Tricia E.Markusen, Bronte A.Stone, Marrs P.R, Numbers and quality of oocytes after induction of multiple folliculogenesis in women and in mice with different lots of human menopousal gonasotropins. J. Fertility and sterility Des., 60:6 PP: 1082-87 (1993).

8- Telfer E., Factors infuencing follicular development in mamllian ovaries, Ph.D thesis University of Edingurgh. (1987)

9- Telfer E. Torrance C. Gosden R.C., Morphological study of cultured preantral follicles of mice after transplantation under the kidney capusle. J. of Repro & ferr. 89, 562-72 (1990).

10- Popkin R.M, fraser H. M & Gosden R.G., Efects of LH-RH agonist on LH-RH immunoneutralization of pituitary and ovarian LH-RH receptors in female rats. j.Reprod. fer.69:PP: 245-52. (1983).

«سوره' مبارکه اشعراء آیه ۸۰»

وَاِذا مَرِضتُ فهُوَ یَشفینِ

هنگامیکه بیمارشوم او است که مرا شفا می دهد