


## معرفی روش جدید انتخاب نقطه عطف در انتقال خم کننده سطحی انگشت چهارم

### OPPONEN PLASTY

نویسنده: دکتر خلیل عزیزاده

عضو هیئت علمی دانشگاه علوم پزشکی بقیة... الاعظم



#### ○ خلاصه:

عمل متقابله (opposition) مهمترین حرکت در دست انسان است که در آن سطح قدامی شست در مقابل سطح قدامی سایر انگشتان قرار می گیرد. در برخی ضایعات نظیر صدمه عصب و زیان بدلیل فلج عضلانی که مسئول انجام عمل متقابله هستند، با از دست رفتن این مهارت انسانی، کارایی دست کاهش چشمگیری می یابد.

به منظور بازسازی این عمل، از انتقال و تر عضلات سالم نظیر خم کننده سطحی انگشت چهارم (4th. FDS) و بازکننده ویژه انگشت نشانه (EIP) و دور کننده انگشت پنجم (ADQ) و برخی عضلات دیگر استفاده می شود. در تمامی این روشها وجود نقطه اتکاء و انعطاف تاندون نقش مهمی را بازی می کند. روشی که در این مقاله معرفی می گردد انتخاب استخوان نخودی (Pisiform) بعنوان نقطه اتکاء و انعطاف و تر عضله سطحی انگشت پنجم است که به سبکی نوین انجام شده است و در بیمارانی که انجام شده است نتیجه خوبی داشته است.

عمل متقابله، عملی مختلط است که از آمیختن حرکات

ذیل ایجاد می گردد:

۱- دور شدن شست از انگشت نشانه (abd)

۲- خم شدن مفصل متاکارپ و فالانکس (MP)

۳- چرخش به داخل شست. (Rotation)

۴- نزدیک شدن شست به انگشتان (adduction)

در این حرکات آمیخته عضلات مختلف اعمال اثر می نمایند که مهمترین آنها عضله دور کننده کوتاه شست (abd. Pollicis Brevis) می باشد.

در زمانهای قبل، شیوع فلج اطفال از عوامل از دست رفتن این حرکت بود فلج شبکه بازویی بر اثر عوامل مختلف نظیر فلج زایمانی یا صدمات ضربه ای می تواند به از دست رفتن این کار مفید بیانجامد. قطع عصب مدیان و یا شاخه راجعه آن می تواند به فقدان عمل متقابله بیانجامد. پیشرفت گرفتاری شایع که نیام سندرم کانال کارپ خوانده می شود و عدم درمان به موقع آن نیز می تواند به این ضایعه منجر گردد.

در شرایطی که سایر عضلات سالم و دارای قدرت کافی باشند، انتقال و تر عضله می تواند به بازسازی کارایی منجر گردد. از بین تمام عضلاتی که برای این کار از آنها استفاده می شود، عضله خم کننده سطحی انگشت چهارم بدلیل قدرت فوق العاده خوبی که دارد می تواند جایگزین خوبی باشد.

عضلات دیگری که بطور شایع برای جایگزینی و بازسازی

عمل متقابله از آنها استفاده می شود عبارتند از:

۱- باز کننده خاص انگشت نشانه Extensio indicis

proprius

۲- خم کننده زنداسفلی مچ دست Flexor carpi ulnaris

۳- دور کننده انگشت پنجم Abductor Digiti quinti

با شکاف منحنی یا عرضی در سمت داخلی مچ دست، وتر عضله را یافته و آنرا پس از اطمینان بیرون می کشیم.

وتر عضله خم کننده زند اسفلی مچ دست Flexor carpi ulnaris را یافته و در زیر آن مجرای با عرض کافی ایجاد می کنیم و وتر جدا شده FDS چهارم را از زیر آن عبور می دهیم. (شکل ۴)

شکاف مستقلى به سمت داخل و شیت استخوان نخودی داده و وتر FDS را از آن بیرون می کنیم.

استخوان نخودی کوچکترین استخوان ناحیه مچ دست بوده که نسبت به سایر استخوانهای ردیف پروگزیمال در قدام قرار گرفته است.

در سطح دورسال این استخوان تنها سطح مفصلی آن قرار دارد، که با استخوان تریکوترال مفصل می گردد و وتر عضله F.C.U به سطح قدامی آن چسبیده و تقریباً تمامی بقیه سطوح آنرا می پوشانند. رباط عرضی مچ دست نیز به کناره خارجی این استخوان چسبیده و عضلات هیپوتنار از این استخوان سرچشمه می گیرد.

در محل چسبیدن این عضلات به استخوان پیزیفورم ابتدای مجرای عبور وتر منتقل شده را ایجاد می کنیم و با رد کردن یک وسیله که دارای نوک تیز نباشد مجرای را زیر پوست تا محل بند اول شست ایجاد کرده و وتر FDS را پس از رد کردن از زیر F.C.U و عبور از دور استخوان نخودی (Pisiform) بعنوان نقطه عطف، (شکل ۵) از این مجرا عبور داده و پس از اتصال به وتر عضله دور کننده کوتاه شست در حالیکه این انگشت در وضعیت متقابل قرار دارد، به بازکننده بلند شست نیز دوخته و مجدداً آنرا به A.P.B می دوزیم. پوست ترمیم شده با قالبی گچی در وضعیت نهایی متقابل، از ترمیم به مدت ۴ هفته محافظت می کنیم.

### ○ موارد عمل و نتایج آن

این عمل بر روی ۱۲ مورد مبتلایان به فلج عصب مدیان قادر به انجام عمل متقابل نبوده اند از سال ۱۳۶۵ لغایت ۱۳۷۰ در بیمارستان حضرت بقیه... انجام گردید. علت فلج این افراد به شرح ذیل بود. (نمودار ۱)

عمل اخیر بخصوص در مواردی که عضله دیگری برای انتقال وجود نداشته باشد انجام می گیرد و از آنجا که تنه عضلات تحلیل رفته قرار می گیرد، از نظر بازسازی زیبایی دست نقش خوبی را ایفاء کرده و نزد خانمها، در بسیاری موارد عمل انتخابی می باشد.

در مواردی که عضله خم کننده سطحی انگشت چهارم مورد استفاده قرار می گیرد بدلیل موقعیت تشریحی خم کننده سطحی، برای اعمال اثر بعنوان متقابل باید نقطه ای برای معطوف شدن آن انتخاب نمود.

Riordan بخشی از خم کننده زنداسفل مچ دست را قطع نموده و حلقه ای را ساخته و وتر خم کننده سطحی انگشت چهارم را از این حلقه عبور داده و از آن بعنوان نقطه عطف استفاده می کند. (شکل ۱)

بدلیل آنکه این حلقه از نسج نرم ساخته شده است، احتمال شل شدن و فقدان کارایی آن زیاد است. مؤلفین دیگر، از شکافی که در نیام عمقی می سازند و عبور وتر و سطحی کردن آن بعنوان نقطه عطف وتر استفاده می کنند. چون نقطه اتکا بسیار سستی است احتمال عدم موفقیت آن و کار نکردن وتر زیاد است.

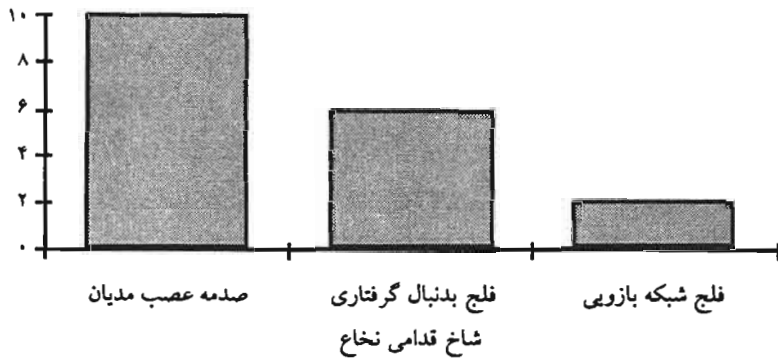
در روشی که ذیلاً شرح داده خواهد شد از استخوان پیزیفورم بعنوان نقطه عطف استفاده کرده ایم که با توجه به قوانین مکانیک، قدرت کافی به وتر منتقل شده و می توان با قدرت، عمل متقابل را انجام داد.

### ○ روش جراحی

با شکاف مایل روی بند اول انگشت چهارم در محل بین تونل حلقوی (بولی) A1 و A2 و بدون صدمه زدن به آنها وتر سطحی را که در این محل دو شاخه است قطع می کنیم. (شکل ۲)

بدلیل امکان دید مستقیم روی بولی ها این روش بر شکاف جانبی ارجحیت دارد. باید دانست که محل چسبیدن این وتر دو شاخه روی بند اول انگشت منطقه وسیعی است و بدلیل اهمیتی که در پایداری مفصل دارد نباید بدان آسیب رساند چرا که می تواند منجر به Swan-neck deformity گردد. (شکل ۳)

نمودار ۱- علت ایجاد فلج



هیچ یک از بیماران عوارض زودرس عمومی اعمال جراحی اندامها و عوارض ویروسی را نداشته اند. یک مورد دختر جوان است، در حالیکه از کارآیی اندام بشدت اظهار رضایت می کرد از تحلیل عضلانی ناحیه تنار که به کاهش زیبایی منجر گردیده است ناراحت بود. هیچ موردی از فشار بر عصب اولنار شکایت نداشتند.

### ○ خلاصه و نتیجه

بازسازی عمل متقابل که در اصطلاح عملی آن را Opponen plasty می نامند عمل بسیار موفقیت آمیزی است بشرط آنکه بیمار بدرستی انتخاب شده و عضله ای که وتر آن را منتقل می کنیم قبلاً فلج نباشد. بهترین عضله محرکی که می توان انتخاب نمود، عضله خم کننده سطحی انگشت چهارم می باشد (FDS) روشهایی که به عنوان انتخاب نقطه عطف بکار می رود، بعلت آنکه از نسج نرم استفاده می کنند، دارای موفقیت خوبی نیستند روشی که در این مقاله معرفی کرده ایم استفاده از استخوان نخودی (Pisiform) بعنوان نقطه عطف می باشد که بدلیل ثبات و استحکام نقطه انتخاب شده از موفقیت نسبتاً خوبی برخوردار می باشد.

گروه ۱- قطع عصب مدیان به دنبال ضایعه مستقیم جنگی یا

بریدن عصب (۷ مورد)

گروه ۲- فلج به دنبال ابتلاء پولیو (۳ مورد)

گروه ۳- فلج بر اثر ضایعه شبکه بازویی (۲

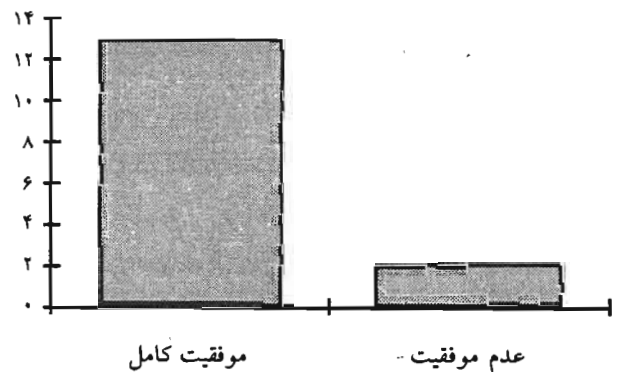
مورد)

همگی این موارد قادر به انجام عمل متقابل نبوده و شست آنها در موازات سایر انگشتان قرار گرفته و کارآیی دست به شدت کاهش یافته بود.

با روش ذکر شده عضله FDS چهارم پس از اطمینان از قدرت آن (حداقل قدرت عضله ۴+ باید باشد) انتخاب و منتقل گردیده و پس از دوران ثابت

کردن با گچ، توانبخشی و بازآموزی عضله منتقل شده و حمایت مناسب بمدت سه ماه انجام گردید. نتایج به شرح ذیل بود: (نمودار ۲)

نمودار ۲- موفقیت عمل



گروه ۱- همه موارد عمل متقابل بسیار خوبی پیدا کرده و

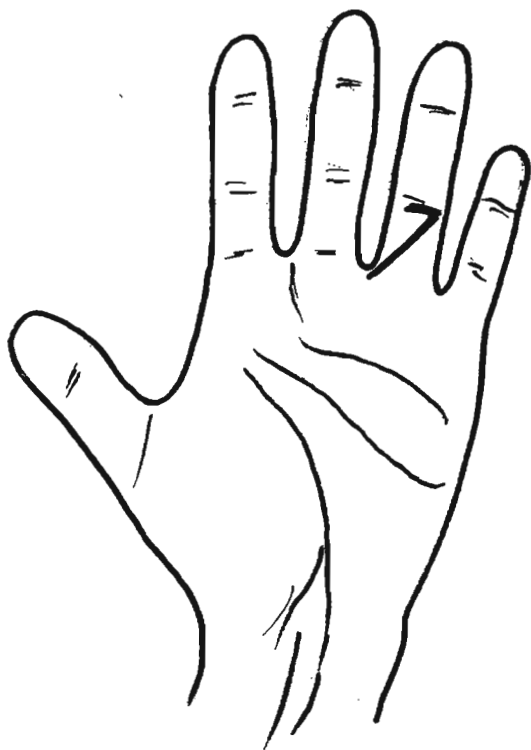
قادر به قرار دادن نوک انگشتان روبروی یکدیگر شدند

گروه ۲- یک مورد عدم موفقیت وجود داشت.

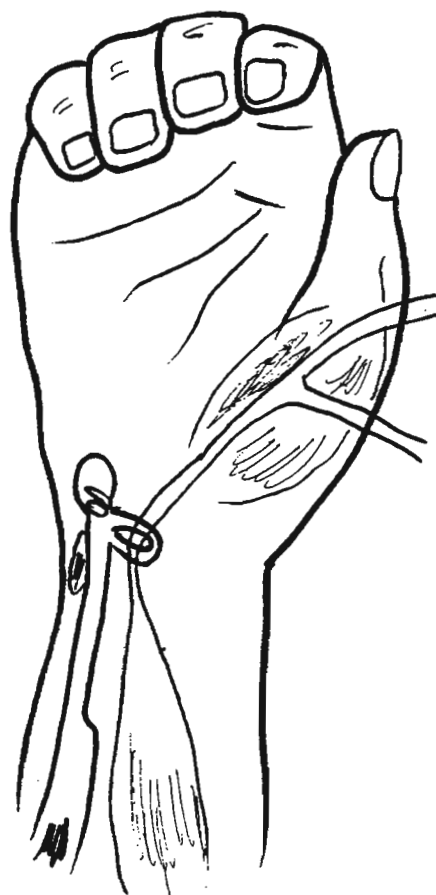
گروه ۳- یک مورد عدم موفقیت وجود داشت.

علت عدم موفقیت های ذکر شده، فلج قبلی عضله FDS

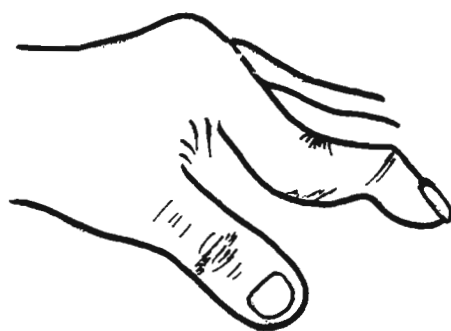
منتقل شده بوده است.



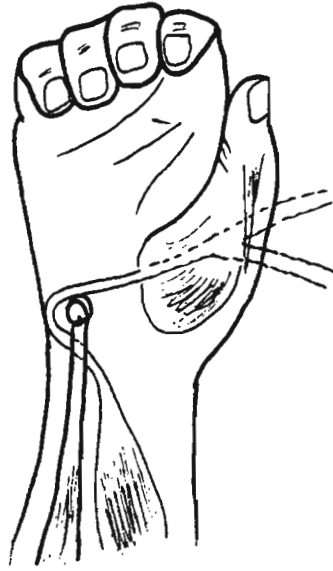
شکل ۲: محل برداشتن وتر خم کننده سطحی انگشت چهارم



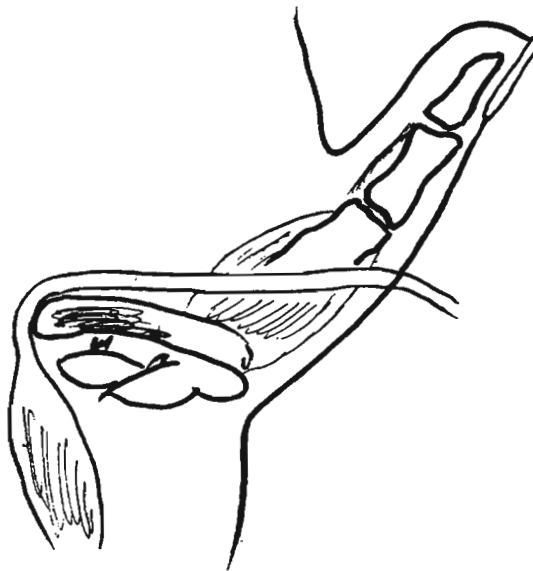
شکل ۱: انتقال وتر با ساختن نسج نرم به عنوان نقطه عطف (Riordan)



شکل ۳: تغییر شکل کردن قو که می تواند بر اثر برداشتن FDS پیدا شود.



شکل ۴: عبور FDS چهارم از زیر وتر FCU و زیر و پشت استخوان نخودی به عنوان نقطه عطف



شکل ۵: استفاده از استخوان نخودی (Pisiform) به عنوان نقطه عطف