

## گزارش دو مورد ابتلاء به کارسینوم سلولهای کوچک (small cell carcinoma) اولیه مری در استان خراسان

\* دکتر اسدالله افشاری

دکتر شهیارکتابی

### گزارش بیماران

□ اولین مورد گزارش: بیمار خانم (مینا) ق ۴۷ ساله اهل افغانستان) با شکایت ۶ ماه از دیسفاژی جامدات (و سپس مایعات) همراه با درد اپی گاستر و کاهش وزن به به مرکز پزشکی امام رضا(ع) مراجعه نمود. تاریخچه بیماری و انجام معاینات لازم جهت بیمار بلع باریم درخواست شد که نشان دهنده نامنظمی مخاط در ۱/۳ میانی مری بود (تصویر ۱). بیمار سابقه ناراحتی خاصی را در گذشته و نیز ابتلا به سرطان را در بستگان خود ذکر نمی کردند. سابقه تدخین و مصرف مشروبات الکلی نداشت و بجز شکایت از دیسفاژی و کاهش وزن و درد اپی گاستر از مشکل دیگری شاکی نبود. در معاینه فیزیکی بجز علائم ضعف عمومی و نشانه هایی از کاهش وزن (که اخیراً عارض بیمار شده بود)، نکته غیر طبیعی دیگری مشاهده نشد، سم قلب و ریه بیمار طبیعی بود.

در رادیوگرافی قفسه صدری بجز تصویری از

### مقدمه

□ کارسینوم سلولهای کوچکی در بافت مری یکی از چهار آزار نئوپلازیک اولیه در این عضو می باشد که همراه با ملانوم و آدنوکارسینوم مجموعاً حدود ۵٪ از موارد سرطانهای مری را تشکیل می دهند(۱). از زمان کشف اولین مورد این سرطان تاکنون بیش از ۳۹ سال نمی گذرد(۲).

در این مدت مجموعاً ۱۳۰ مورد ابتلا به این نوع خاص از سرطان از تمام دنیا گزارش شده (۳) که حدود نیمی از آنها از کشور ژاپن بوده است (۴). آنچه اکنون ارائه می شود گزارش ۲ مورد از ابتلاء به این نوع تومور در استان خراسان می باشد که در مرکز دانشگاهی امام رضا(ع) تهیه شده است که با توجه به اینکه نواحی شمال ایران از شایعترین مناطق ابتلاء به سرطان مری در دنیا می باشد (بهخصوص در نواحی اطراف دریای خزر که میزان شیوع حدود ۱۱۴ مورد در هر ۱۰۰۰۰۰ نفر می رسد) حائز کمال اهمیت است (۵).

(\* استادیار گروه داخلی مرکز پزشکی امام رضا (ع) وابسته به دانشگاه علوم پزشکی مشهد.

پشت جناغ شروع شده بود و در آذر ماه سال ۱۳۶۹ زمانی به این مرکز مراجعه نمود که حدود ۱۰ روز بود که علائم بالینی بیمار تشدید یافته بود. به این جهت دستور بستری شدن بیمار داده شد. در این مدت میزان کاهش وزن قابل توجه نبود. رادیوگرافی معده و اثنی عشر بیمار تصویری از تنگی در ثلث میانی مری همراه با نامنظمی مخاطی را در این ناحیه نشان می‌داد (تصویر ۵).

در سابقه قبلی بیمار بجز مختصری درد پشت شکایت دیگری نداشت سابقه تدخین ذکر نشد و بجز شکایت از دیسفاژی، اودینوفاژی و سوزش سر دل همراه با مختصری گرفتگی صدایی اشتهایی و ضعف عمومی علائم دیگری ذکر نشد. در معاینه مخاطهای بیمار نرمال بود. سمع قلب و ریه طبیعی بود و علائمی به نفع بزرگی کبد و طحال یافت نشد.

ارتفاع کبد ۱۱cm بود. غدد لنفاوی در اندازه طبیعی و علائم Tylosis در معاینه کف دست و پای بیمار مشاهده می‌شد. رادیوگرافی قفسه صدری طبیعی بود. (تصویر ۶) و در آندوسکوپی که در تاریخ ۱۳۶۸/۹/۳ جهت بیمار انجام شد در فاصله ۳۵ cm از دندانهای ثنایایی بیمار نسج مری تومورال بود که چند نمونه جهت بررسی آسیب شناسی و سیتولوژی برداشته شد. بررسی آندوسکوپیک معده طبیعی بود. در بررسی میکروسکوپی (تصویر ۸ و ۷) انقباضات سلول‌های سرطانی به بافت عضلانی مری همراه با نکروز (که سلولهای سرطانی با هسته‌های اندیفرانسیه بیضی کوچک و دوکی شکل هیپرکروماتیک) دیده شده است. رنگ آمیزی PAS و فونتانا منفی در حالی که رنگ آمیزی ریتکولین نشان دهنده ریتکولین در اطراف جزایری از سلولهای سرطانی

کلسیفیکاسیون در ناف ریه بیمار (که ثانوی و به علت ابتلاء به یک توبرکولوز قدیمی بود) نکته غیرطبیعی دیگری مشاهده نشد (تصویر ۷). در آندوسکوپی به عمل آمده در فاصله ۳۰cm از دندانهای ثنایای بیمار توده‌ای وژتان مشاهده می‌شد که نمونه جهت سیتولوژی و آسیب شناسی برداشته شد (تصویر ۳ و ۴). پاسخ آسیب شناسی نمونه‌های برداشته شده بدین شرح است : تهاجم کارسینوم آناپلاستیک به عضلات، کوریون و مخاط مری همراه با سلولهای نئوپلازیک با هسته‌های کوچک هیپرکروم به اندازه‌های نامساوی و بدون دیفرانسیاسیون کراتوزیک؛ تهاجم کارسینوم آناپلاستیک با سلولهای کوچک به عضلات و کوریون مخاط مری. در بررسی آندوسکوپیک معده و اثنی عشر طبیعی بود، برونکوسکوپی بیمار در حد نرمال و جواب سیتولوژی منفی گزارش شد. اسپیراسیون مغز استخوان بجز افزایش رده گلبولهای سرخ یافته غیر طبیعی دیگری را نشان نداد. نتایج بررسیهای آزمایشگاهی بیمار به شرح زیر است:

CBC , Billirubin (Total , Direct) , Alkp , LDH, SGOT, SGPT, Urea, Crea = نرمال

تقاضای ما از بیمار جهت پیگیری و ادامه درمان رد شد. بیمار بیمارستان را ترک گفت و دیگر مراجعه ننمود.

## دومین مورد گزارش

□ بیمار ( آقای حسنعلی - خ ۶۳ ساله اهل نیشابور) با شکایت اصلی دیسفاژی به مرکز پزشکی امام رضا(ع) مراجعه نمود. بیمار سابقه ناراحتی خود را از اسفند سال ۱۳۶۸ ذکر می‌کرد که در ابتدا به صورت دیسفاژی جامدات (و سپس مایعات) همراه با سوزش

جهان گزارش شده است (۳). اولین مورد گزارش وجود تومور متوسط آقای Mekeown در سال ۱۹۵۲ از مطالعه بر روی ۹۰۰۰ نمونه آسیب شناسی که پس از مرگ بیماران تهیه شده بود انجام شد (۲). مهمترین تئوری در مورد منشاء بافتی این تومور معتقد است سلولهای سرطانی از سلولهای APUD مشتق از Neural Crest که در زمان جنینی می توانند در سیستم گوارشی و تنفسی جنین مستقر شوند به وجود می آیند (۹ و ۸ و ۶). مقایسه طول عمر بیماران مبتلا به کارسینوم با سلول های کوچک اولیه مری در مقایسه با انواع ریوی این تومور با وجود استفاده از انواع روشهای درمانی نشان دهنده متوسط عمر پائین تری می باشد (۱۰ و ۳) که احتمالاً "بازگو کننده رشد و انتشار سریع تر با تشخیص تأخیری یا عدم وجود یک پروتکل درمانی مناسب برای انواعی از این تومور که در بافت مری دیده می شوند می باشد. بیشتر روشهای درمانی در کارسینوم سلولهای کوچک اولیه در بافت مری بر مبنای انواع ریوی این نوع تومور استوار می باشد. ولی آنچه از تجربیات به دست آمده می توان ارزیابی کرد این است که شیمی درمانی قبل یا پس از حذف تومور به وسیله عمل جراحی همراه با رادیوتراپی مدیاستینال یا سیستم عصبی مرکزی در صورت وجود بزرگی غدد لنفاوی در مدیاستن یا گرفتاری سیستم عصبی مرکزی می تواند درمان مناسبی برای این نوع تومور باشد (۳).

بود که تشخیص کارسینوم اندیفرانسیه\* از نوعی با سلولهای کوچک داده شد. پروتوکوسکوپی بیمار طبیعی و پاسخ سیتولوژی منفی گزارش شد.

یافته های لابراتواری بیمار به شرح زیر است :

ALK 155 u/l	N-(55_125)	HC 48%
LDH 539 u/l	N-(100-350)	HG 16/1 gr/DLIT
SGOT 5 u/l	N-(5 -40)	WBC 5600
SGPT 5 O/l	N (5 -40)	Platlet 190000
Calcium 10/2 mg /Dfir N(9 - 11)		PT 13S
Phosphor 3/1 mg /Dlit N(2/5 -5)		

بیمار جهت ادامه درمان به مرکز دانشگاهی مبارزه با سرطان امید ارجاع شد.

### بحث

□ کارسینوم سلولهای کوچک دریافت ریه حدود ۲۰٪ سرطانهای ریوی را تشکیل می دهد (۶) که در افراد مسن به همراه تدخین طولانی دیده می شود و یکی از بدخیم ترین سرطانهای انسانی می باشد به طوری که در زمان کشف این نوع تومور را اغلب انتشار یافته فرض می کنند (۷). وجود این تومور در بافت مری یافته شایعی نیست و تاکنون تنها ۱۳۰ مورد آن از سطح

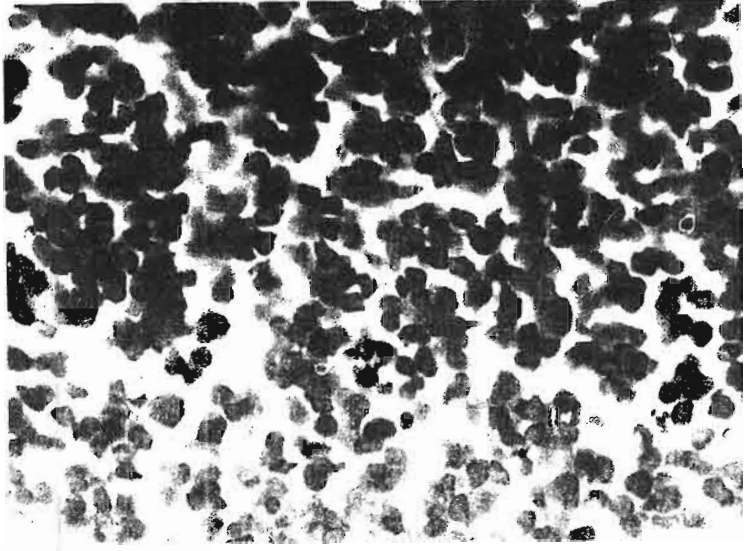
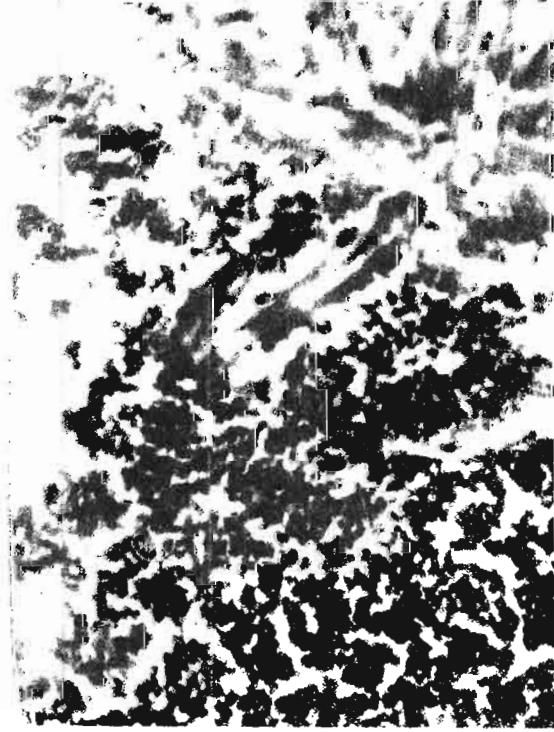## References

- 1- Bouchier, Allam, Hodgson, Keighley Text Book of Gastroenterology 1984.
- 2- McKeown F, Oat cell carcinoma of the esophagus, J pathol-Bacteriol 1952;64:889.
- 3- David W. Mcfadden, MD, Marek Rudnicki, MD, and Mark A, Talamini MD, Primary small carcinoma of the Esophagus, Ann Thorac Surg 1989;47:477-80.
- 4- Masaki Mori et al. Small Cell Carcinoma of the Esophagus Cancer 63:546-573;1989.
- 5- Sleisenger, Fordtran, Gastrointestina; Disease Pathophysiology, Diagnosis, Management-1983.
- 6- Richardson RL, Weiland LH Undifferentiated small cell carcinoma in extrapulmonary site, Semin Oncol 1982;9,48.
- 7- Cecil Essential of Medicine 1986-167.
- 8- Pearse AGE, The cytochemistry and ultrastructure of polypeptide hormone Producing Cell of the APUD series and the embryologic Physiologic and Pathologic implication of the concept J Histochem cytochem 1969;17;303.
- 9- Tateishi R, Taniguchi H, Wada A et al Argvophil cells and melanocyte in esophageal mucosa. Arch Pathol 1974;98-87.
- 10- Graham BL Jr, Balducci L, Khansur T, Dalton ML, Lamberth B. Surgery in small cell lung cancer . Ann Thorac Surg 1988;45:687-92.

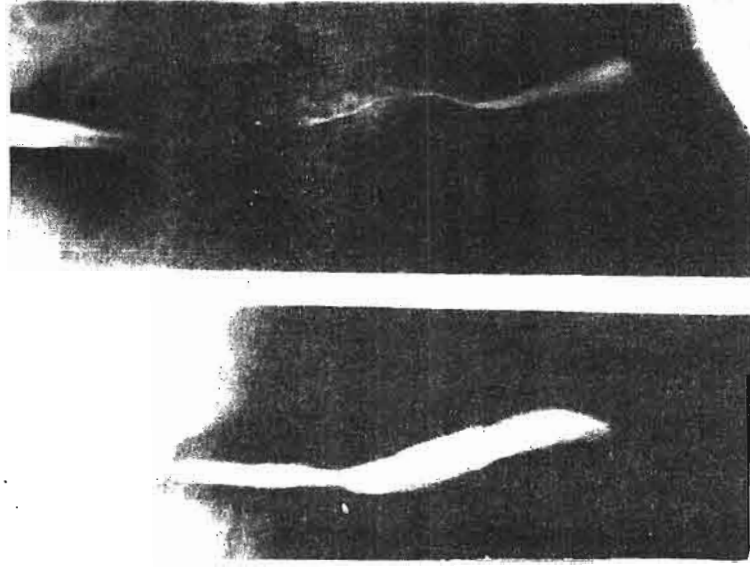
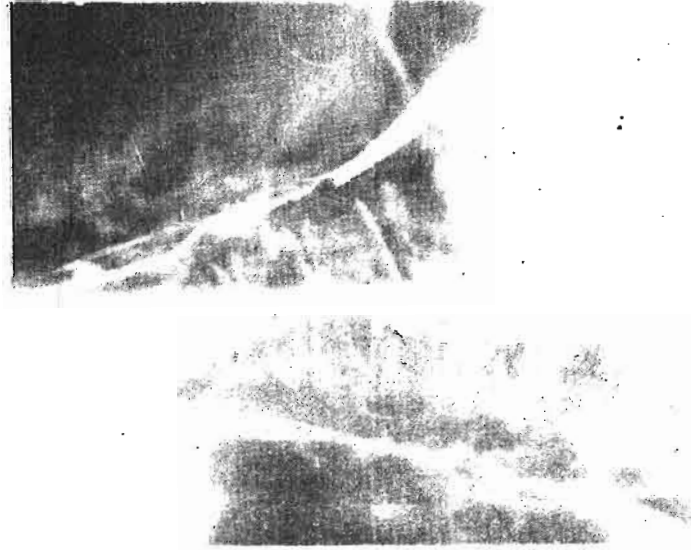
از مطالعه بر روی علائم بالینی در بیماران یاد شده می توان این طور نتیجه گرفت که دیسفاژی همانند انواع دیگر کانسر مری مهمترین علت مراجعه را در بیماران ما تشکیل می داد. در هر ۲ مورد بیماران از کاهش وزن و بی اشتهایی شاکی بودند. ولی سابقه مشخصی از درد پشت جناغ، مصرف سیگار و یافته های مبنی بر ترشح نابجای هورمونی دیده نشد. هر ۲ تومور در ثلث میانی مری قرار داشتند و علائمی به نفع ابتلای همزمان ریوی مشاهده نمی شد.

Tylosis (هیپرکراتوز کف دست و پا) که تنها یافته ژنتیکی همراه در سرطان مری می باشد و در انواع دیگر سرطان مری نیز گزارش شده است در یکی از بیماران ما دیده شد. شک نیست که برای نتیجه گیری در مورد شیوع علائم بالینی در بیماران نیاز به نمونه های بیشتری می باشد.

گزارش این دو بیمار این فکر را برمی انگیزد که شاید موارد ناشناخته دیگری از ابتلاء به این نوع خاص از سرطان نیز موجود می باشد و با توجه به اینکه نواحی شمالی ایران از شایعترین مناطق ابتلاء به سرطان مری در سطح جهان می باشند حائز کمال اهمیت است. احتمالاً " علت عدم تشخیص این نوع نادر سرطان را می توان به دلیل طول عمر پائین بیماران یا عدم انجام معاینات پس از مرگ (Autopsy) دانست.



نمای میکروسکوپی



کلیشه های رادیوگرافی